

RUTIN Höftfraktur, riktlinjer för handläggning. ORT

Innehållsansvarig: Michael Möller, Universitetssjukhusö, Läkare ortopedi (micmo); Erik Malchau, Specialistläkare, Läkare ortopedi (erima16)

Godkänd av: Anna Nilsson, Verksamhetschef, Verksamhetsgemensamt (annni155)

Denna rutin gäller för: Verksamhet Geriatrik; Verksamhet medicin och akutsjukvård Mölndal; Verksamhet Ortopedi; Verksamhet Arbetsterapi och fysioterapi

Revisionshistorik

- | | |
|-----------|---|
| Version 3 | 2019-10-01, Röntgen hjärta och lungor ingår inte längre som rutinundersökning
ntProBNP är nu ett rutinmässigt blodprov, Ändrade rutiner beträffande uppföljning. |
| Version 4 | 2020-05-03 linjeför ansvarig för följsamhet till rutinen
Tillägg gällande stöd för bedömning av operationsmetod. |
| Version 5 | 2020-06-04, Justerad formulering beträffande röntgenindikation |

Syfte

Att säkerställa standardiserad, evidensbaserad och effektiv handläggning av höftfrakturer.

Bakgrund

Inom SU handläggs ca 900 höftfrakturer årligen (1). Tidig operation har visats minska de postoperativa komplikationerna (2). Enligt gällande överenskommelse mellan Ortopedkliniken SU och Västra Götalandsregionen bör höftfrakturer opereras inom ett dygn (24 timmar) från skada/ankomst till sjukhus. En effektiv och reproducerbar handläggningsrutin är därför av yttersta vikt. Vid hög efterlevnad av en evidensbaserad handläggningsrutin och genom korrekt frakturposition, implantatval och implantatplacering kan andelen frakturer som måste reopereras minskas signifikant (3). Andelen operationer utförda av icke-specialister utan handledning ska minimeras (3).

Arbetsbeskrivning

Pre-operativ handläggning:

- Vid smärtor från höft, lårben eller knä var frikostig med röntgenundersökning av höftleden, speciellt efter falltrauma, utöver riktad undersökning av området/led där smärtmaximum föreligger. Observera att det finns fall hos lågaktiva patienter där fraktur inträffat vid normal belastning, såsom förflyttning.
- Om höftfraktur inte kan verifieras med röntgen och patienten har status från höft eller lårben/knä som kan indikera höftfraktur ska vidare utredning göras med MR och inte CT.
- Kl. 08.00-15.30 handläggs patienter > 65 år enligt "Direkthöft", vilket innebär att misstänkta höftfrakturer direkt efter ankomst går till röntgen. Vid radiologiskt bekräftad fraktur går patienten sedan till en geriatrisk vårdavdelning som sköter inskrivningen. Ansvaret att operationsanmäla patienten samt lägga FIC-blockad åligger den läkare i traumateamet som är "Höftansvarig" på Operation gällande dag. Denne ska bli uppmärksam på att patient har anlänt av antingen operationskoordinerande anestesisköterska eller aktuell geriatrisk vårdavdelning.
- Medicinsk optimering
 - Standardprovtagning vid höftfraktur ("Höftfrakturprover")
 - Hb, CRP, LPK, TPK, PK, APTT, Na, K, Ca, Kreatinin, NT-proBNP
 - Bastest; Blodgruppering
 - Ordinerar från akutmottagningen nödvändiga ytterligare prover och utredningar såsom ultraljud hjärta eller medicinkonsult.
 - Röntgen av hjärta och lungor skall endast utföras efter individuell bedömning och ej utföras rutinmässigt.
 - EKG
 - FIC-blockad läggs av inskrivande läkare på akuten alternativt av höftfrakturansvarig vid "Direkthöft".
 - Överväg reversering av de antikoagulantia som kan reverseras. Diskutera med

RUTIN Höftfraktur, riktlinjer för handläggning. ORT

narkosläkare kring operabilitet och operationstidpunkt. För de koagulationshämmande preparat som inte kan reverseras får en bedömning göras av förväntad blödning vid ingreppet och diskussion föras med ansvarig narkosläkare. Svenska Sällskapet för Hemostas och Trombos ([4-6](#)) ger följande riktlinjer:

- **Trombyl:** Ingen anledning till försening.
 - **Clopidogrel:** Ingen anledning till försening. Ev. trombocyttransfusion.
 - **Brilique:** Ingen anledning till försening. Ev. trombocyttransfusion.
 - **Waran:** Vitamin K (Konaktion från akutmottagningen). Se separat rutin från anestesikliniken. Vid INR under 1.5 genomförs ingreppet. Ev. fårskrusen plasma (FFP) eller protrombinkomplexkoncentrat (PCC) ex. Ociplex
 - **Apixaban** (Eliquis): Ingen antidot tillgänglig. Ev. PCC.
 - **Rivaroxaban** (Xarelto): Ingen antidot tillgänglig. Ev. PCC.
 - **Dabigatran** (Pradaxa): I första hand operation med lokal hemostas. Ev. antidot i form av praxbind.
- Patientens kognitiva funktion (Mätt enligt Pfeiffer/SPMSQ,) skall vara dokumenterad i journalen ([7](#)).

Short Portable Mental Status Questionnaire (SPMSQ) (Pfeiffer, 1975)

Fråga	Svarsalternativ
1 Vad är det för datum i dag?	Rätt / fel
2 Vilken veckodag är det?	Rätt / fel
3 Vad heter detta sjukhus?	Rätt / fel
4 Vilken adress har du?	Rätt / fel
5 Hur gammal är du?	Rätt / fel
6 När föddes Du (år, månad, dag)?	Rätt / fel
7 Vad heter nuvarande statsminister?	Rätt / fel
8 Vad hette den förre statsministern?	Rätt / fel
9 Vad var din mors flicknamn?	Rätt / fel
10 Dra av 3 från 20 och fortsätt hela vägen ner.	Rätt / fel
Antal rätta svar	0-10

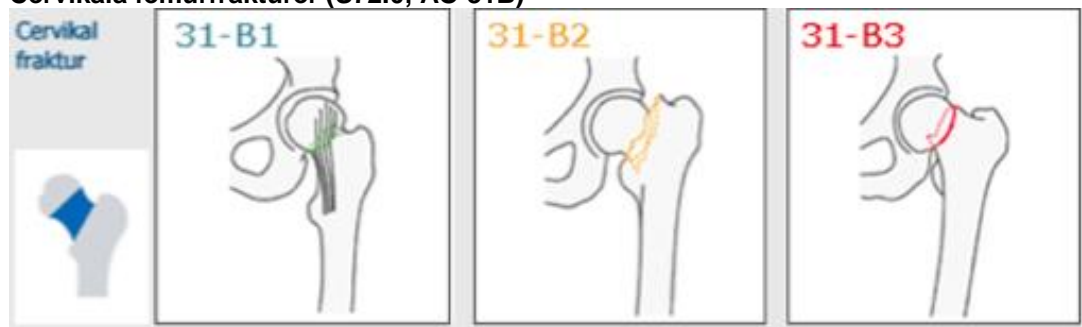
Klassificering av orienteringsgrad

Antal rätta svar	Orienteringsgrad
8-10	Intakt kognitiv funktion
6-7	Lätt kognitiv dysfunktion
3-5	Måttlig kognitiv dysfunktion
0-2	Svår kognitiv dysfunktion

RUTIN Höftfraktur, riktlinjer för handläggning. ORT

- Patientens normala gångförmåga skall utan undantag vara dokumenterad i journalen och vid operationsanmälan. Gångförmåga anges som något av alternativen:
 - Gångare utan hjälpmedel
 - Gångare utomhus med hjälpmedel
 - Gångare inomhus med hjälpmedel
 - Rullstolsburen
 - Oklart då patienten inte kan redogöra
- Tidpunkt för när röntgen utförts skall utan undantag noteras i operationsanmälan.
- Frakturen ska klassificeras och registreras i Svenska Frakturregistret. Därefter görs operationsanmälan enligt nedanstående algoritm.
- Preoperativt genomgår patienten **en** duschning av operationsområdet, detta snarast efter given FIC-blockad. Efter en helkroppsduch får patienten en värmefilt för att minska risken för nedkylning.
- Antibiotikaprofylax ordineras och ges 30 minuter preoperativt
 - Osteosyntes: Inf. Cloxacillin 2g iv (alt Klindamycin 600mg iv vid pc-allergi) x 1.
 - Protesoperation: Inf. Cloxacillin 2g iv med intervallerna 0, 2 och 6 timmar (alt Klindamycin 600 mg iv vid 0 och 4 timmar vid pc-allergi)

Cervikala femurfrakturer (S72.0, AO 31B)



Patienter < 50 år

Osteosyntes med LIH-spikar eller kannulerade 7,3 mm skruvar oavsett dislokationsgrad
Varsko hus- och bakjour.
Överväg akut operation (inom 6 timmar) vid dislocerad fraktur hos i övrigt frisk patient.

Patienter 50-70 år

Odislocerade frakturer (AO 31B1/Garden I-II) med $\leq 20^\circ$ dorsalböckning på sidobild:
Osteosyntes med LIH-spikar. Om frakturen är inkilad görs LIH-spikning in-situ utan reposition ([8](#), [9](#)).
Dislocerade frakturer (AO 31B3/Garden III-IV eller AO 31B1/Garden I-II med dorsalböckning $\geq 20^\circ$)

50-60år: LIH-spikning. Total höftledsartroplastik kan övervägas.

60-70år: Total höftledsartroplastik([10](#)).

Patienter 70-85 år

Odislocerade frakturer (AO 31B1/Garden I-II) med $\leq 20^\circ$ dorsalböckning på sidobild:
Osteosyntes med LIH-spikar. Om frakturen är inkilad görs LIH-spikning in-situ utan reposition.
Dislocerade frakturer (AO 31B3/Garden III-IV eller AO 31B1/Garden I-II med dorsalböckning $\geq 20^\circ$)

Patienter med god kognitiv förmåga enligt SPMSQ ([11](#), [12](#)) och gångförmåga utan hjälpmedel (se ovan gradering) opereras med total höftartroplastik.

- Övriga opereras med hemiartroplastik.

RUTIN Höftfraktur, riktlinjer för handläggning. ORT

Patienter >85 år

Odislocerade frakturer (AO 31B1/Garden I-II) med mindre än 20° dorsalböckning på sidobild: Osteosyntes med LIH-spikar. Vid inkilade frakturer görs LIH-spikning in-situ utan reposition.

Dislocerade frakturer (AO 31B3/Garden III-IV eller AO 31B1/Garden I-II med dorsalböckning > 20°) opereras med hemiartroplastik.

Patienter i alla åldrar

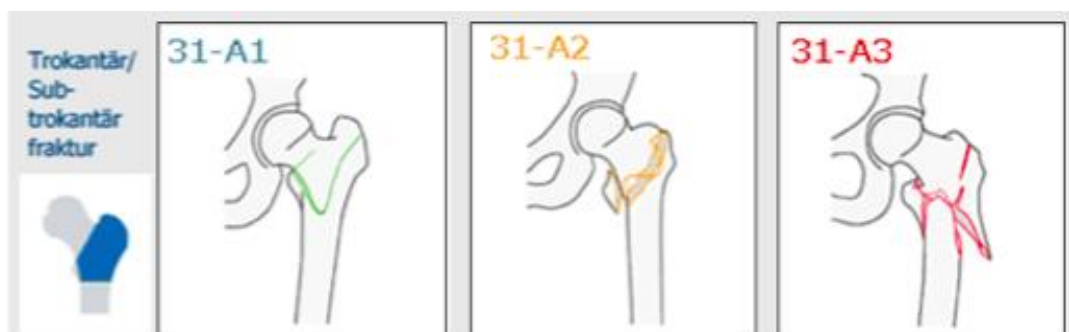
Vid basocervikala frakturer/vertikalt förlöpande cervikala höftfrakturer (AO 31B2) görs osteosyntes med glidskruv och fyrahålsplatta ([13](#), [14](#)). Vid behov kan kompletteras med en rotationslåsandande skruv eller spik ovan glidskruven. Vid helt vertikalt förlöpande fraktur kan total höftledsartroplastik övervägas för patienter över 50 år.

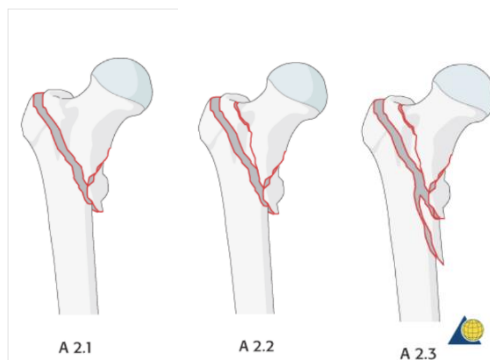
OBS - För att få stöd för bedömning gällande om patient med cervikal höftfraktur-patient ska opereras med halv- eller totalprotes kontaktar anmälande läkare proteskonsulten. Detta gäller i dagtid och görs innan operationsanmälan.

Cirka kl. 7.30 (mån-fre) kommer protsteamets operationsansvariga till bryggan på operation 1 för bedömning av de patienter som blivit operationsanmälda under jourtid.

- Vid röntgenologisk och symptomgivande höftledsartros eller artrit (systemisk artritsjukdom) är total höftledsartroplastik förstahandsval.
- Vid operation med total höftledsartroplastik hos patient med ökad luxationsrisk bör större protescaputstorlek alternativt "dual-articular"-implantat (dubbelartikulerande cup) övervägas.
- Vid total höftledsartroplastik använd anterolateralt snitt och cementerad fixation av stam och cup.
- Patologiska frakturer (metastasorsakade) i proximala femur bör protesförsörjas med total höftledsartroplastik eller hemiartroplastik men behandlingen individualiseras beroende på primärtumör och utbredning av metastasen.

Petrokantära femurfrakturer (S72.1/AO 31A1-3)





A2.1= Frakturlinjen startar lateralt och går ut mediallyt på två ställen avlösande ett intermediärafragment (oftast trokanter minor)

A2.2= Har mer än en frakturlinje och startar lateralt. Lateral väggen är skadad. Frakturlinjerna går ut mediallyt på minst två ställen avlösande ett eller flera intermediärafragment där och eller utefter frakturlinjen genom trokanterområdet.

A2.3= Som vid A2.2 men någon frakturlinje fortsätter ut mediallyt minst en cm nedom trokanter minors nedre begränsning.

Vid stabil PTFF (AO 31A1 och A2.1) görs osteosyntes med 4 håls glidskruv och platta.

Vid instabil PTFF (AO 31A2.2 och A2.3) görs osteosyntes med kort märgspik. Frakturerad lateral vägg medför per automatik att frakturen klassas som åtminstone AO 31A2.2.

Vid omvänt sned trokantär fraktur eller tvär fraktur i nivå med trokanter minor eller just distalt därom (AO 31A3) görs osteosyntes med kort märgspik(15).

Subtrokantära femurfrakturer (S72.2/AO 31A3)

Osteosyntes med lång märgspik (inklusive fixation i collum/caput) utförs om frakturen slutar mer än 5 cm nedom trokanter minor.

Postoperativ handläggning vid samtliga höftfrakturer

Full belastning ska vara rutin efter all höftfrakturkirurgi.

Vid ålder < 60år och operation med osteosyntes av cervikal höftfraktur kan partiell belastning i form av stegmarkering med kryckor i ca sex veckor övervägas, detta för att minska risken för kompression/förkortning. Dessa patienter är ofta i behov av radiologisk uppföljning 6 och/eller 12 veckor postoperativt.

Vid osteosyntes av dislocerad cervikal höftfraktur (Garden III-IV) skall alla patienter, oavsett ålder, erhålla återbesök med röntgenkontroll efter två månader.

Vid total höftledsartroplastik besök på suturmottagning tre veckor post-operativt.

Vid instabil PTFF/ STFF alternativt suboptimal reposition eller placering av osteosyntesmaterial görs en individuell bedömning beträffande återbesök med röntgenkontroll.

Det planeras inga rutinmässiga återbesök på hemipoteser, cervikala osteosynteser eller stabila PTFF utan detta lämnas till individuell bedömning.

Ansvar

Rutinen gäller samtliga läkare inom ortopedin, vårdpersonal på akutmottagning och vårdavdelningar för ortopedi samt geriatrik samt behandlande sjukgymnast. Övergripande ansvar för att rutinen är känd ligger hos verksamhetschef Ortopedi men närmaste chef (för den rutinen gäller) är ansvarig för att rutinen sprids och följs.

Uppföljning, utvärdering och revidering

Uppföljning och utvärdering sker årligen i samarbete med Svenska Frakturregistret (SFR). Detta har till syfte att patienterna erhåller korrekt behandling som stipulerat i rutinen samt utvärdera rutinens effekt på antal reoperationer och patientrapporterat utfall.

Avsteg från rutinen gällande patient ska dokumenteras i journalen och övriga avsteg dokumenteras i MedControlPro.

Innehållsansvarig är ansvarig för att rutinen revideras minst vartannat år samt vid behov.

Referenser

1. Frakturregistret S. 2015 [2016-04-11]. Available from: <https://stratum.registercentrum.se/#!page?id=1001>.
2. Simunovic N, Devereaux PJ, Sprague S, Guyatt GH, Schemitsch E, Debeer J, et al. Effect of early surgery after hip fracture on mortality and complications: systematic review and meta-analysis. *CMAJ : Canadian Medical Association journal = journal de l'Association medicale canadienne*. 2010 Oct 19;182(15):1609-16. PubMed PMID: 20837683. Pubmed Central PMCID: 2952007.
3. Palm H, Krasheninnikoff M, Holck K, Lemser T, Foss NB, Jacobsen S, et al. A new algorithm for hip fracture surgery. Reoperation rate reduced from 18 % to 12 % in 2,000 consecutive patients followed for 1 year. *Acta orthopaedica*. 2012 Feb;83(1):26-30. PubMed PMID: 22248165. Pubmed Central PMCID: 3278653.
4. Kardiologföreningen SSfToHS. Kliniska råd vid kirurgi och blödning under behandling med perorala trombocythämmare. 2015 [cited 2016]. Available from: <http://ssth.se/documents/vp/trombocyt151101.pdf>.
5. Lennart Stigendal FB, Vladimir Radulovic, Henry Eriksson, Valerie Bockisch, Jonas Feldthusen, Margareta Hellgren, Tomas Jonson, Leif Lapidus, Eric Bertholds, Per-Åke Moström, Jan Sörbo, Valdemar Erling. Vårdprogram: Venös tromboembolism; Antikoagulantibehandling hos vuxna; Venös tromboembolism och graviditet. Koagulationscentrum Sahlgrenska Universitetssjukhuset, Koagulationscentrum; 140320.
6. Trombos SSfHo. Nya perorala antikoagulantia (NOAK). 2016.
7. Soderqvist A, Ekstrom W, Ponzer S, Pettersson H, Cederholm T, Dalen N, et al. Prediction of mortality in elderly patients with hip fractures: a two-year prospective study of 1,944 patients. *Gerontology*. 2009;55(5):496-504. PubMed PMID: 19628932.
8. Palm H, Gosvig K, Krasheninnikoff M, Jacobsen S, Gebuhr P. A new measurement for posterior tilt predicts reoperation in undisplaced femoral neck fractures: 113 consecutive patients treated by internal fixation and followed for 1 year. *Acta orthopaedica*. 2009 Jun;80(3):303-7. PubMed PMID: 19634021. Pubmed Central PMCID: 2823202.
9. Dolatowski FC, Adampour M, Frihagen F, Stavem K, Erik Utvag S, Hoelsbrekken SE. Preoperative

Doknr. i Barium 31276	Giltigt fr.o.m 2020-06-29	Version 5
---------------------------------	-------------------------------------	---------------------

RUTIN Höftfraktur, riktlinjer för handläggning. ORT

posterior tilt of at least 20 degrees increased the risk of fixation failure in Garden-I and -II femoral neck fractures. Acta orthopaedica. 2016 Mar 3:1-5. PubMed PMID: 26937557.

10. Rogmark C, Johnell O. Primary arthroplasty is better than internal fixation of displaced femoral neck fractures: a meta-analysis of 14 randomized studies with 2,289 patients. Acta orthopaedica. 2006 Jun;77(3):359-67. PubMed PMID: 16819672.

11. Hedbeck CJ, Enocson A, Lapidus G, Blomfeldt R, Tornkvist H, Ponzer S, et al. Comparison of bipolar hemiarthroplasty with total hip arthroplasty for displaced femoral neck fractures: a concise four-year follow-up of a randomized trial. The Journal of bone and joint surgery American volume. 2011 Mar 2;93(5):445-50. PubMed PMID: 21368076.

12. Soderqvist A, Miedel R, Ponzer S, Tidermark J. The influence of cognitive function on outcome after a hip fracture. The Journal of bone and joint surgery American volume. 2006 Oct;88(10):2115-23. PubMed PMID: 17015586.

13. Mallick A, Parker MJ. Basal fractures of the femoral neck: intra- or extra-capsular. Injury. 2004 Oct;35(10):989-93. PubMed PMID: 15351664.

14. Liporace F, Gaines R, Collinge C, Haidukewych GJ. Results of internal fixation of Pauwels type-3 vertical femoral neck fractures. The Journal of bone and joint surgery American volume. 2008 Aug;90(8):1654-9. PubMed PMID: 18676894.

15. Matre K, Havelin LI, Gjertsen JE, Vinje T, Espehaug B, Fevang JM. Sliding hip screw versus IM nail in reverse oblique trochanteric and subtrochanteric fractures. A study of 2716 patients in the Norwegian Hip Fracture Register. Injury. 2013 Jun;44(6):735-42. PubMed PMID: 23305689.

Granskare/arbetsgrupp

Michael Sundfeldt, överläkare, verksamhet Ortopedi, SU/M
 Janos Solyom, överläkare, verksamhet Ortopedi, SU/M
 Simon Vikström, överläkare, verksamhet Ortopedi, SU/M
 Alicja Bojan, specialistläkare, verksamhet Ortopedi, SU/M
 Maziar Mohaddes, överläkare, verksamhet Ortopedi, SU/M
 Ola Rolfson, överläkare verksamhet Ortopedi, SU/M
 Tuuli Saari, överläkare, verksamhet Ortopedi, SU/M
 Malin Carling, överläkare, verksamhet Ortopedi, SU/M
 David Wennergen, specialistläkare, verksamhet Ortopedi, SU/S
 Anna Rubenson, överläkare, verksamhet Ortopedi, SU/M